

## CASO CLÍNICO: CÁNCER TESTICULAR CON METÁSTASIS

## CLINICAL CASE: TESTICULAR CANCER WITH METASTASES

Valderrama-Gómez Ricardo Alfredo<sup>1</sup>, Condori-Saldaña Jheidy<sup>2</sup>, Claros-Gutiérrez Pamela Grace<sup>2</sup>, Claros-Matienzo Claudia Analía<sup>2</sup>

## RESUMEN

El cáncer testicular es la patología maligna más común en los hombres entre 15-45 años. Como resultado de los adelantos terapéuticos en las últimas décadas y la integración del tratamiento multimodal, el cáncer testicular es ahora una de las neoplasias más curables. El Tumor de Células Germinales de tipo No Seminoma (NSGCT, por sus siglas en inglés) incluye el carcinoma embrionario, el coriocarcinoma, el teratoma y el tumor del saco vitelino. A pesar de ser favorable la supervivencia a largo plazo, el diagnóstico generalmente es un estadio tardío, por su presentación inicial asintomática.

Ahora describimos a un paciente en edad laboral y fértil, el cual se caracterizó por un cuadro clínico de +/- 2 años de evolución, presentando una masa testicular izquierda, no dolorosa, que aumentó de volumen progresivamente asociada a pérdida de peso, dolor abdominal, sin alzas térmicas, ni antecedentes de sintomatología irritativa urinaria.

Esta patología es poco frecuente en nuestro medio, observándose aproximadamente 3-4 casos por año en el Hospital Clínico Viedma, con una incidencia de 0.8 por cada 100.000 habitantes/año en Bolivia. Por lo que creemos es importante la presentación del mismo, para que no se lo subdiagnostique y pueda ser diagnosticado en estadio menos avanzados.

**Palabras Clave:** Cáncer testicular, Metástasis

## ABSTRACT

Testicular cancer is the most common malignancy in men aged 15-45 years. As a result of therapeutic advances in recent decades and the integration of multimodal treatment, testicular cancer is nowadays one of the most curable malignancies. Non-seminoma Germinal cells tumor type includes embryonic carcinoma, choriocarcinoma, teratoma and yolk sac tumor. Despite of the long-term survival is favorable, multimodal treatment of NSGCT is constantly evolving and incorporating new paradigms.

It is described a patient in working age and fertile, who presents a clinical picture of +/- 2 years of evolution, presenting a left testicular painless mass, the which increased progressively associated to weight lost. He presented abdominal pain without fever or history of irritative urinary symptoms. This pathology is rare in our context, seen 3-4 cases per year in Viedma Hospital, with an incidence of 0,8 per 100000 inhabitants/year in Bolivia, so it is important to present it, so it can be diagnosed in less advanced stages.

**Keywords:** Testicular cancer, Metastases.

<sup>1</sup>MD - Residente III año Urología, Hospital Clínico Viedma. Cochabamba, Bolivia.

<sup>2</sup>Estudiante de Medicina, Facultad de Medicina-Universidad Mayor de San Simón. Cochabamba, Bolivia.

**Correspondencia / correspondence:** Jheidy Condori-Saldaña  
*e-mail:* capy\_87@hotmail.com

**Recibido para publicación / Received for publication:** 30/05/2011  
**Aceptado para publicación / Accepted for publication:** 18/09/2011

**Este artículo debe citarse como:** Valderrama-Gómez RA, Condori-Saldaña J, Claros-Gutiérrez PG, Claros-Matienzo CA. Caso clínico: Cáncer testicular con metástasis. Rev Méd-Cient "Luz Vida". 2011;2(1):76-80.

**This article should be cited as:** Valderrama-Gómez RA, Condori-Saldaña J, Claros-Gutiérrez PG, Claros-Matienzo CA. Clinical case: Testicular cancer with metastases. Rev Méd-Cient "Luz Vida". 2011;2(1):76-80.

En comparación con otros tipos de cáncer, el cáncer de testículo es relativamente infrecuente, y representa aproximadamente del 1 al 1.5% de todos los tipos de cáncer en el varón.<sup>1,2</sup>

Durante las últimas décadas, en los países industrializados y de raza blanca, se ha observado un aumento constante de su incidencia.<sup>3</sup> (Ver Tablas 1 y 2).

**Tabla 1.** Incidencias por año, en países industrializados.

CASOS DIAGNOSTICADOS POR AÑO	
Estados Unidos	8000 - 9000 hombres
Reino Unido	1400 hombres
España	500 hombres
Unión Europea	10000 hombres

**Fuente:** Dieckmann KP, Pichlmeier U. Is risk of testicular cancer related to the body size? *Eur Urol.* 2002 Dec;42(6):564-9.

**Tabla 2.** Incidencia de Cáncer Testicular por Raza.

Raza/Etnia	Proporción anual por 100,000 hombres
Todas las razas	5,4
Blanco	6,3
Negro	1,3
Islas de Asia/Pacífico	1,7
Indio Americano/Nativo de Alaska	4,6
Hispano	4,0

**Fuente:** Dieckmann KP, Pichlmeier U. Is risk of testicular cancer related to the body size? *Eur Urol.* 2002 Dec;42(6):564-9.

La mayoría de los tumores testiculares derivan de las células germinales (cáncer de testículo de células germinales seminoma y no seminoma) y en más del 70% de los pacientes la enfermedad se diagnostica en estadio I. En el cáncer de testículo, los factores de riesgo epidemiológicos, anatomopatológicos y clínicos en el estadio I y en la enfermedad metastásica respectivamente, están bien establecidos.<sup>4</sup>

Siendo así que, en la actualidad, los tumores testiculares presentan tasas de curación excelentes, debido principalmente al diagnóstico temprano y a su extrema quimio y radiosensibilidad.<sup>5</sup> Pero el hecho de ser en su mayoría asintomáticos ocasiona una importante demora en su tratamiento.<sup>6</sup>

## Diagnóstico

El diagnóstico de cáncer de testículo se basa en:

- El examen clínico del escroto y su contenido, y el examen general para descartar adenopatías o masas abdominales.<sup>7</sup>
- La ecografía testicular para confirmar la presencia de una masa testicular. Debe practicarse siempre en el varón joven con masa retroperitoneal o con aumento de los marcadores tumorales séricos y sin masa escrotal palpable.<sup>8</sup>
- Los Marcadores tumorales séricos antes de la orquiectomía (AFP y hCG) y LDH en presencia de enfermedad metastásica.<sup>9,10</sup>
- Exploración inguinal y orquiectomía con resección en bloque del testículo, la túnica albugínea y el cordón espermático.

Se puede intentar cirugía preservadora de órgano en casos especiales (tumor bilateral o testículos únicos) y siempre en centros de referencia. La realización de una biopsia contralateral para descartar o confirmar la presencia de carcinoma In situ (TIN) debe consensuarse con el paciente. La biopsia contralateral está recomendada en pacientes "de alto riesgo" (volumen testicular < 12 ml, antecedentes de criptorquidia y edad menor de 40 años).

**Tabla 3:** Cuadro de Directrices para el Diagnóstico y Estadificación del Cáncer de Testículo.

1. La realización de una ecografía testicular es mandatoria (grado de recomendación: B).
2. Es necesario realizar la orquiectomía y el examen anatomopatológico del testículo para confirmar el diagnóstico y definir la extensión local (categoría pT) (grado de recomendación: B). En casos de urgencia vital debido a la presencia de metástasis extensas, se debe iniciar la quimioterapia antes de la orquiectomía.
3. Se debe realizar una determinación de los marcadores tumorales séricos (AFP, hCG y LDH en la enfermedad metastásica) antes y después de la orquiectomía con fines de estadificación y pronósticos (grado de recomendación: B).
4. En el cáncer de testículo, se debe evaluar el estado de los ganglios retroperineales, mediastinales, supraclaviculares y el estado de los órganos. En el seminoma, no es necesario realizar una TAC de tórax si los ganglios abdominales son negativos (grado de recomendación: B).

**Fuente:** Tanagho E, McAninch J. *Urología General de Smith.* 11ª ed. México DF: Editorial El Manual Moderno; 2009. p. 51-52.

## CASO CLÍNICO

Paciente de sexo masculino de 21 años de edad, que se presenta a consulta externa de Urología del Hospital Clínico Viedma (Hospital de referencia Cochabamba, Bolivia), en fecha 22 de marzo de 2011, con cuadro clínico de +/- 2 años de evolución, caracterizado por presentar masa testicular izquierda, no dolorosa, que aumenta de volumen progresivamente. El paciente refiere que el cuadro se intensificó los últimos 2 meses, asociándose a pérdida de peso de +/- 6 kg, dolor abdominal, además el cuadro se acompaña de malestar general, adinamia, anorexia, dificultad a la defecación con pujo y tenesmo, sin alzas térmicas. Sin antecedentes de sintomatología irritativa urinaria.

### Antecedentes Personales

- **Antecedentes personales patológicos**
  - Enfermedades: No refiere.
  - Quirúrgicos: Extracción de proyectil de arma de fuego de región periorbitaria, area nasal derecha hace dos años.
- **Hábitos**
  - Alcohol: Bebedor ocasional.
  - Tabaquismo: Fuma desde los 15 años, 1 cigarrillo a la semana.
- **Medicamentos:** Diclofenaco 50 mg hace 3 meses por lapso de una semana.
- **Ocupación:** Estudiante de Auditoría.
- **Historia Familiar**
  - Padre: vivo, aparente portador de Hepatopatía.
  - Madre: viva, aparente portadora de patología Biliar
  - Hermanos: vivos sin patología aparente.
- **Antecedentes de Cáncer en la Familia:** No refiere.

## Examen Físico

**Examen físico general:** paciente en regular estado general, orientado en tiempo, espacio y persona, normohidratado y afebril.

**Signos vitales:** PA: 110/80mmHg. FC: 80/min. FR: 20/min T: 36,7°C. Peso:61kg. Estatura:170cm. IMC: 17,94.

### Examen físico segmentario

**Cabeza y Cuello:** Normocéfalo, sin presencia de masas o depresiones. Ojos: Pupilas isocóricas y fotorreactivas. Nariz: Simétrica con fosas nasales permeables, con presencia de cicatriz quirúrgica en región nasal derecha. Cuello: cilíndrico, simétrico, sin adenopatías palpables.

**Tórax:** Expansibilidad y elasticidad conservadas. Presencia de masa supraclavicular izquierda de 4 x 3cm, fija, adherida a plano profundo, no dolorosa a la palpación.

**Corazón:** Rítmico, regular, no se auscultan soplos.

**Pulmones:** Ruidos respiratorios conservados en ambos campos pulmonares.

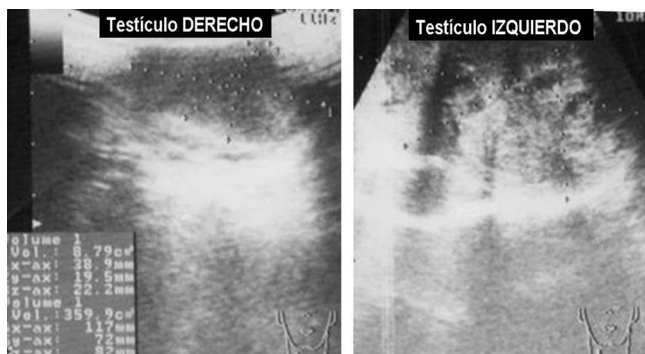
**Abdomen:** Plano, depresible, RHA (+) normoactivos. A la palpación presencia de masa dolorosa en epigastrio, a la izquierda de la línea media, bajo reborde costal izquierdo de 12 x 10cm. A la percusión, zonas de matidez cambiante.

**Genitales:** Pene de características normales, prepucio no retraible. Testículo derecho hipotrófico. En testículo izquierdo presencia de masa de 10 x 8cm, a la palpación poco dolorosa, no móvil, con aumento de consistencia y volumen. No se evidencia adherencia a tejido superficial.

**Extremidades:** Tono y trofismo conservados.

### Interconsultas y Estudios Realizados

- Ecografía escrotal (28/03) (Ver Figura 1).
- Análisis en Sangre de Alfa-fetoproteína y fracción beta de la hormona gonadotrofina coriónica humana (04/04) (Ver Tabla 4).
- Tomografía Axial Computarizada Abdominopélvica (06/04) (Ver gráficos 2-4).
- Radiografía de tórax y Tomografía Axial Computarizada de Tórax (13/04) (Ver Figura 5).
- Hemograma y Química Sanguínea (14/04) (Ver Tabla 5).
- Valoración por Anestesiología (18/04).
- Hemograma y Química Sanguínea (19-20/04) (Ver Tabla 5).
- Examen histopatológico (20/04) (Ver Figura 6).
- Admisión en Oncología (26/04).
- Hemograma (03/05) (Ver Tabla 5).
- Solicitud de Interconsulta con Psicología (03/05).

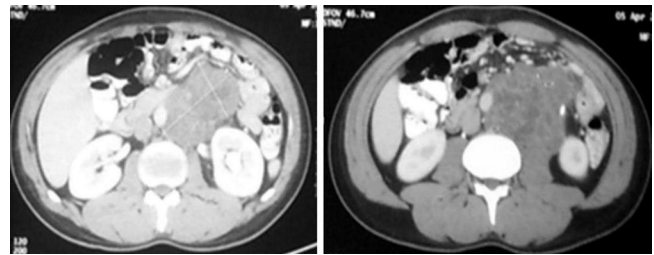


**Figura 1:** Ecografía escrotal derecha normal, masa tumoral mixta en topografía testicular izquierda.

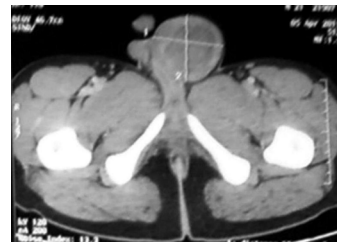**Tabla 4:** Análisis Marcadores Tumorales (04/04/2011)

MARCADORES TUMORALES	RESULTADOS	RANGO DE REFERENCIA
AFP (ALFA-FETOPROTEÍNA)	376 UI/ml	0,5 – 5,5 UI/ml
HCG – SUBUNIDAD B	625 mIU/ml	≤ 3 mIU/ml

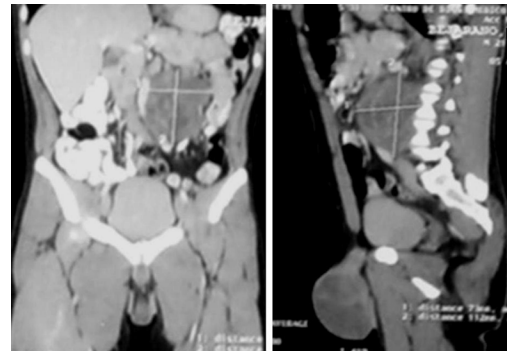
**Fuente:** Historia Clínica del paciente.



**Figura 2:** TAC Abdominopélvica que muestra masa retroperitoneal a niveles de L2 - L4 y pélvica.



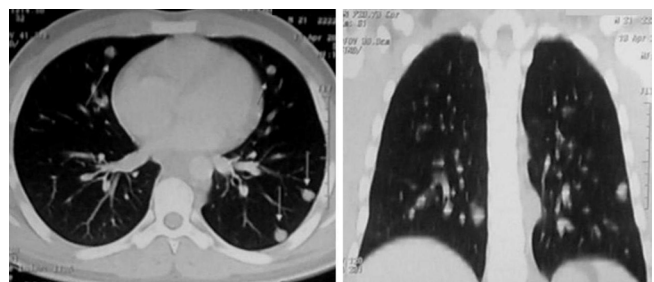
**Figura 3:** TAC Abdomino-pélvica que muestra masa testicular a nivel del pubis.



**Figura 4:** Reconstrucción de masa testicular a nivel del pubis y masa retroperitoneal a nivel L2-L4.

### Conclusión TAC Abdomino-Pélvica

- Gran lesión neoplásica en testículo izquierdo, compatible con seminoma con lesiones secundarias y/o metastásicas en retroperitoneo y región izquierda de cavidad abdominal.
- No se evidencia adenopatías regionales y/o a distancia.
- Discreta colestasis intrahepática.
- Diminuto nódulo en región periférica y basal pulmonar posterior derecha.
- Masa retroperitoneal izquierda que desplaza la aorta en sentido medial, sobre la línea media.



**Figura 5:** TAC contrastada, que muestran metástasis.

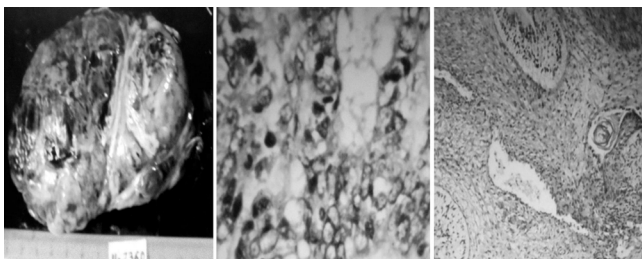


**Conclusión:** Metástasis multinodular difusamente diseminadas en ambos campos pulmonares (de pequeño a mediano tamaño), así como por regiones pleurales; región supraclavicular izquierda y mediastinal. De tumor primario conocido (Tumor Testicular).

**Tabla 5.** Tabla comparativa entre datos laboratoriales durante el manejo del paciente estudiado

	RANGO DE REFERENCIA	14/04/11	19/04/11	03/05/11
<b>SERIE ROJA</b>				
Eritrocitos	4'2-6' mlls/mm <sup>3</sup>	5'054	4'85	5'06
Hemoglobina	12 – 18 g/%	16,4	14,3	16,4
Hematocrito	37 – 51 %	47	40	45
VES: 1 Hora	15 – 20 mm	12	11	2
<b>SERIE BLANCA</b>				
Leucocitos	4000–11000 mm <sup>3</sup>	11300	12600	9700
<b>COAGULACIÓN</b>				
Plaquetas	150000–400000 mm <sup>3</sup>	399000	387000	470000
Tiempo de Protrombina	12 – 13 seg.	12,3		
Actividad Protrombina	100 – 84,9 %	100		
INR	1,0 – 1,17	1,0		
APTT	33 – 48 seg.	44		
<b>FORMULA LEUCOCITARIA</b>				
Segmentados	45 – 65%	81	82	91
Cayados	1 – 3 %			1
Eosinófilos	0 – 4 %	6	4	
Linfocitos	25 – 40 %	10	10	7
Monocitos	4 – 8 %	3	4	1
<b>PERFIL METABÓLICO</b>				
Glicemia	70 – 110 mg/dl	71		
Urea	20 – 45 mg/dl	19		
Creatinina	0,6 – 1,3 mg/dl	0,9	1,0	
<b>PERFIL ELECTROLÍTICO</b>				
Sodio	135 – 145 meq/l	140	135	
Potasio	3,5 – 5,3 meq/l	4,5	3,8	

Fuente: Historia Clínica del paciente.



**Figura 6.** Estudio Anatomopatológico, Reporta: muestra de testículo y cordón con cambios de Teratocarcinoma.

### Diagnostico Diferencial

El diagnóstico diferencial fundamental debe hacerse con:

- **Hidrocele**, que se presenta como una masa de contenido líquido, indolora y lisa, siendo el dato fundamental para el diagnóstico la transluminación positiva.<sup>12,13,14</sup>
- **Espermatocele**, cavidad quística indolora que depende de la cabeza del epidídimo y con espermatozoides en su interior.<sup>12-14</sup>
- **Varicocele**.<sup>14-16</sup>
- **Hernia inguinal**.<sup>12,13</sup>
- **Hematocele de origen traumático**.<sup>14</sup>
- **Orquitis granulomatosa**.<sup>12</sup>

### Tratamiento (Plan)

**Cirugía:** Orquiectomía Radical Inguinal Izquierda (19/04/11).

**Quimioterapia:** 4 sesiones, 1 semanal.

- Bleomicina 30 mg EV.
- Etopósido 300 mg EV.
- Cisplatino 53 mg EV.

**Cirugía:** Vaciamiento ganglionar a evaluar.

**Quimioterapia:** 4 sesiones, 1 semanal.

### Pronóstico

Reservado, de acuerdo a la patología de base.

Actualmente (26/08/2011) el paciente termino su cuarta sesión de quimioterapia, y se está a la espera de la TAC abdomino-pélvica para valorar la persistencia o no de la masa en retroperitoneo.

### DISCUSIÓN

La importancia de este caso, gira en torno a la caracterización del mismo y a la importancia que tiene el hecho de que es una patología de diagnóstico tardío, por su presentación habitual asintomática, que lleva a una demora en la consulta.

A pesar de su naturaleza agresiva, los tumores testiculares tienen una alta tasa de remisión y de supervivencia: 70-80% a los cinco años; respondiendo favorablemente a la quimioterapia con cisplatino.<sup>17</sup>

La vigilancia no es apropiada para los pacientes con clínica de tumores de células germinales no seminomatosas (NSGCT) y con factores de alto riesgo. Sin embargo, la evidencia sobre el tratamiento óptimo de estos pacientes no es definitiva a pesar de los resultados de ensayos clínicos aleatorizados.

La morbilidad perioperatoria de disección retroperitoneal de ganglios linfáticos (RPLND por sus siglas en inglés), se equilibra con la estadificación más precisa, el control del retroperitoneo y el rechazo potencial de la quimioterapia y su toxicidad asociada.

La quimioterapia adyuvante ofrece la ventaja de proporcionar un tratamiento sistémico con menos ciclos de quimioterapia radical.

Los estudios recientes que utilizan un ciclo de BEP han reportado tasas de recurrencia favorables y el ensayo clínico aleatorizado por Albers y col demostraron la superioridad de un ciclo de la BEP en comparación directa con RPLND. La quimioterapia adyuvante es ciertamente recomendable en centros que carecen de los conocimientos para realizar RPLND diagnóstico y potencialmente terapéutico.

Aunque la literatura carece de estudios sólidos al comparar RPLND y la quimioterapia, la evidencia disponible apoya una recomendación condicional para evitar la RPLND primaria y de utilizar la quimioterapia de inducción.<sup>18</sup> Una elevación persistentemente de marcadores séricos después de la orquiectomía en un paciente con un retroperitoneo normal son indicativos de enfermedad sistémica y los pacientes deben ser tratados como corresponde.

El objetivo de la estratificación de riesgo de los pa-

cientes es identificar a los pacientes de alto riesgo que probablemente se beneficiarán de la terapia adyuvante y los pacientes de bajo riesgo que puede evitar la toxicidad asociada de tratamiento adicional. La presencia de invasión linfovascular (LVI) y un predominio de histología embrionaria son los factores más comúnmente utilizados para identificar a los pacientes de alto riesgo. Otros factores de alto riesgo incluyen la presencia de teratoma maligno o histología indiferenciada en el tumor primario o la ausencia de elementos del saco vitelino. Si bien la literatura proporciona directrices para ayudar en la identificación de pacientes de alto riesgo, el tratamiento óptimo de estos pacientes sigue siendo un tema de debate bastante importante.

Varios estudios retrospectivos de Norteamérica han examinado el papel de la RPLND en el tratamiento de pacientes de alto riesgo.<sup>19,20</sup>

Dos estudios incluyeron un tratamiento protector y demostró que el predominio de histología embrionaria y la presencia de LVI se asociaron con mayores tasas de eclipsar al estadio patológico II de la enfermedad.<sup>18,20</sup> Aunque estos estudios también demostraron un buen control del retroperitoneo, no se hizo una comparación con pacientes similares que se sometieron a la vigilancia activa o quimioterapia. Un estudio realizado por Al-Tourah y col incluyeron pacientes de alto riesgo que fueron sometidos a RPLND ó a vigilancia, reportó que no se observaron diferencias significativas en la supervivencia sin quimioterapia entre los dos grupos.<sup>21</sup> A pesar de la inclusión de dos tratamientos protectores, no se incluyó una comparación estadística de factores de alto riesgo y el estudio no fue randomizado.

## AGRADECIMIENTOS

Al Dr. Abel Acosta (Médico Patólogo), por la facilitación de las imágenes anatomopatológicas.

## REFERENCIAS BIBLIOGRÁFICAS

- Richie JP, Steele GS. Neoplasms of the testis. In Walsh PC, Retik AB, Vaughan ED, Wein AJ. Campbell's Urology. 7th ed. Philadelphia: Saunders; 1997. p. 2411-2452.
- Schottenfeld D, Warshauer ME, Sherlock S, Zauber AG, Leder M, Payne R. The epidemiology of testicular cancer in young adults. *Am J Epidemiol.* 1980 Aug;112(2):232-46.
- Dieckmann KP, Pichlmeier U. Is risk of testicular cancer related to the body size? *Eur Urol.* 2002 Dec;42(6):564-9.
- Bosl GJ, Motzer RJ. Testicular germ-cell cancer. *N Engl J Med.* 1997 Nov;337(4):242-53.
- Wanderas EH, Tretli S, Fossa SD. Trends in incidence of testicular cancer in Norway 1955-1992. *Eur J Cancer.* 1995 Nov;31A(12):2044-8.
- Eble JN, Sauter G, Epstein JI, Sesterhenn IA, eds. Pathology & Genetics. Tumours of the urinary system and male genital organs. Lyons: IARC Press. 2004. p. 250-262.
- Germa-Lluch JR, Garcia del Muro X, Maroto P, Paz-Ares L, Arranz JA, Guma J, et al. Spanish Germ-Cell Cancer Group (GG). Clinical pattern and therapeutic results achieved in 1490 patients with germ-cell tumours of the testis: the experience of the Spanish Germ-Cell Cancer Group (GG). *Eur Urol.* 2002 Dec;42(6):553-62.
- Lenz S, Giwercman A, Skakkebaek NE, Bruun E, Frimodt-Møller C. Ultrasound in detection of early neoplasia of the testis. *Int J Androl.* 1987 Feb;10(1):187-90.
- Peyret C. [Testicular tumours. Summary of onco-urological recommendations]. *Prog Urol.* 1993;2:60-4. France.
- Javadpour N. The role of biologic markers in testicular cancer. *Cancer.* 1980 Apr;45(7 Suppl):1755-61.
- Tanagho E, McAninch J. Urología general de Smith. 11ª ed. México DF: Editorial Manual Moderno; 2009. p. 51-52.
- Wein, A. Kavoussi L, Novick A, Partin A, Peters G. Campbell-Walsh: Urología. 9ª ed. Madrid-España: Editorial Panamericana; 2009.
- Castiñeiras J, Carballido J, Franco A, Gausa L, Robles JE, Sánchez M, et al. El Libro del Residente de Urología. Asociación Española de Urología (AEU); 2007.
- Albers P, Albrecht W, Algaba F, Bokemeyer C, Cohn-Cedermarck G, Fizazi K, et al. Guía clínica sobre el cáncer de testículo. European Association of Urology; 2010.
- Lee J, Binsaleh S, Lo K, Jarvi K. Varicoceles: the diagnostic dilemma. *J Androl.* 2008 Mar-Apr;29(2):143-6.
- Kumanov P, Robeva RN, Tomova A. Adolescent varicocele: who is at risk?. *Pediatrics.* 2008 Jan;121(1):e53-7.
- Cicin I, Ozyilmaz F, Karagol H. Massive upper gastrointestinal bleeding from pure metastatic choriocarcinoma in patient with mixed germ cell tumor with subclinical intestinal metastasis. *Urology.* 2009;73:443.e15-7.
- American Cancer Society [Internet]. Cancer facts and figures 2009. [Accessed July 11, 2009]. Available from: <http://www.cancer.org/downloads/STT/500809web.pdf>.
- Al-Tourah AJ, Murray N, Coppin C, Kollmannsberger C, Man A, Chi KN. Minimizing treatment without compromising cure with primary surveillance for clinical stage I embryonal predominant nonseminomatous testicular cancer: a population based analysis from British Columbia. *J Urol.* 2005;174:2209-13.
- Sweeney CJ, Hermans BP, Heilman DK, Foster RS, Donohue JP, Einhorn LH. Results and out-come of retroperitoneal lymph node dissection for clinical stage I embryonal carcinoma-predominant testis cancer. *J Clin Oncol.* 2000;18:358-62.
- Stephenson AJ, Bosl GJ, Bajorin DF, Stasi J, Motzer RJ, Sheinfeld J. Retroperitoneal lymph node dissection in patients with low stage testicular cancer with embryonal carcinoma predominance and/or lymphovascular invasion. *J Urol.* 2005;174:557-60.

